Aus der
Innsbrucker chirurgischen Klinik
des Prof. Dr. v. Hacker.*)

Ein Fall von Sakraldermoid

von Karl Wahl
appr. Arzt.

*) Die pathologisch-anatomischen Untersuchungen wurden im Institut Prof. Bollinger's in München ausgeführt. Als Inaug.-Dissertation verfasst 1898.

Aus der
Innsbrucker chirurgischen Klinik
des Prof. Dr. v. Hacker.*)

Ein Fall von Sakraldermoid

ACAD.
LUGD.BAT.
BIBL.

von Karl Wahl
appr. Arzt.

*) Die pathalogisch-anatomischen Untersuchungen wurden im Institut Prof. Bollinger's in München ausgeführt. Als Inaug.-Dissertation verfasst 1898.

Dermoidcysten in der Gegend zwischen Rectum und os sacrum beziehungsweise os coccygeum zählen ohne Zweifel hinsichtlich ihrer Lokalisation zu den selteneren. Wenn ich einer Zusammenstellung Rudolf Trzebickys vom Jahre 1885 folge, so hat man bis dahin Dermoidcysten beobachtet:

In der Augenhöhle und deren unmittelbarer Nähe, an der grossen Fontanelle (Giraldés), im Unterkiefer (Mikulicz), im Stirnbein (Esmarch), im Hinterhauptbeine (J. Müller), im Schläfenbeine, am Hinterhaupte, am Boden der Mundhöhle, in der Gegend des Zungenbeins (Heschl), oberhalb des Sternums, in den Eierstöcken und Hoden, im Gehirne, im Auge, im Mediastinum anticum (Lebert Collenberg), in der Thymusdrüse, in den Lungen (Mohr), in unmittelbarer Nähe der Leber (Barth und Meckel), im Mesenterium (Andral), in der Umgebung der Gebärmutter und zwar zwischen dieser und der Blase (Winship und Charcot), am Bauchfell (Fraenkel), im Magen (Ruysch) und in einer Lymphdrüse am Halse (?) (Lücke).

Von Dermoiden in der Nähe des Mastdarms, sagt Trzebicky, ist fast nirgends Erwähnung getan.

Heute liegt schon eine ziemlich grosse Zahl von Beschreibungen von Dermoidcysten dieser Gegend vor, denen ich einen Fall aus der chirurgischen Klinik der Universität Innsbruck anschliessen möchte:

Am 13. April 1897 fand dort die 36jährige, verheiratete Kleinhäuslerin Marianne G. aus Andraz Aufnahme wegen einer Fistel in der Nähe des Anus.

Die Patientin überstand in ihrer Kindheit Variola, war aber sonst stets gesund; speziell hatte sie keine Stuhlbeschwerden oder sonstige Erscheinungen, die auf eine Erkrankung in der Analgegend hingewiesen hätten. Im Alter von 21 Jahren erhielt sie einen Steinwurf gegen das Gesäss. Im Anschluss daran trat Eiterung aus einer Fistel der Analgegend auf, die bisher ununterbrochen währte.

An der linken Seite, 3 Querfinger nach aussen vom Anus befinden sich 2 Fistelgänge; die Haut in der Umgebung ist bläulich verfärbt.

Die Sonde kann in die Fistel nach oben sowie nach vorne 3—4 cm tief eindringen.

Aus den Öffnungen fliesst ein dünnflüssiges, gelbes, übelriechendes Sekret.

Die Untersuchung per anum ergibt normale Verhältnisse. Es wird (22. April) eine Incision von einer der Fisteln aus nach vorne und hinten, im ganzen 6—8 cm lang gemacht; dadurch wird eine Höhle blossgelegt, die mit einer glattwandigen, derben offenbar fibrösen Membran ausgekleidet ist; diese Höhle von der Grösse eines Hühnereies kommuniziert mit einer zweiten kleineren von derselben Beschaffenheit.

Am Grunde der zweiten Höhle sitzt ein haselnussgrosser derber Tumor von glatter Oberfläche, an dessen Spitze granulöse Massen von Erbsengrösse sichtbar sind. Es gelingt weder dem touchierenden Finger vom Darm aus, noch der Sonde von der ersten und zweiten Höhle aus eine Kommunikation zwischen dem Darm und den Höhlen zu konstatieren.

Die Höhle wird mit dem scharfen Löffel ausgekratzt, die Granulationen an der Spitze des Tumors werden entfernt. Einige Gefässe werden ligiert, die ganze Höhle wird mit Tinctura Jodi an ihren Wandungen bepinselt und mit Jodoformgaze tamponiert.

Die Wundränder werden an den beiden Enden durch Naht vereinigt. An den folgenden Tagen war die Temperatur normal, aus der Höhlung ergoss sich aber gelblicher, dünnflüssiger, stinkender Eiter in reicher Menge.

Nachdem nach einer Woche die Sekretion der sehr übelriechenden Flüssigkeit nicht abgenommen, auch eine Verklebung der Höhlenwände nicht eingetreten, wird zur Exstirpation der Cyste geschritten. Die Untersuchung der bei der Operation exzidierten Stücke hatte nämlich unter dem Mikroskop das Bild äusserer Haut

ergeben, doch fehlten Haare und Drüsen. Man musste nach diesem Befund annehmen, dass es sich um eine Dermoidcyste handle, die nach dem Trauma vereitert, nach aussen durchgebrochen war und dadurch die Erscheinungen einer Periproctitis hervorgerufen hatte.

Durch einen Schnitt von ca. 25 cm Länge, der in nach vorne konkavem Bogen den Anus umkreiste, legte Prof. von Hacker am 11. Mai 1897 in Steinschnittlage der Patientin die Cyste frei. Der mit der Umgebung innig verwachsene Balg derselben konnte nur mit grösster Schwierigkeit abpräpariert werden. Als er losgelöst war, stiess man auf einen zweiten, der nach oben vorn gelegen war und durch einen feinen Gang mit dem ersten Hohlraum kommunizierte. Bei Eröffnung des ersten Cystenraumes fiel es auf, dass, scheinbar am Ende derselben, ein Granulationspropf, wie ein Papillom aussehend, ins Lumen hervorragte. Mitten durch diesen bei der ersten Operation damals als haselnussgross bezeichneten papillären Tumor ging jedoch die Sonde durch einen kurzen Kanal weiter und gelangte dann in den zweiten Cystenraum. Sobald dieser eröffnet war, fand sich wieder in dessen Lumen ein wie eine portio vaginalis hineinragender Zapfen vor, an dem die Sonde wieder in einen neuen Cystenraum gelangte. So zeigte sich allmählich das ganze cavum ischio-rectale von Cysten durchsetzt, die einen stinkenden, serösen Inhalt mit darin schwimmenden atherombreiartigen Körnern aufwiesen. Die grösseren Hohlräume erschienen im Inneren wie mit glattem Epithel ausgekleidet. Die einzelnen grösseren und kleineren Cysten waren festschwielig mit der Umgebung verwachsen und kommunizierten untereinander durch einen, gleichfalls von Schwiele umgebenen, engen, kurzen Kanal, dessen Mündung bei Eröffnung der Cysten durch die daselbst hervorragenden zapfenartigen Wucherungen charakterisiert war.

Nach Exstirpation aller dieser zahlreichen Cysten von Erbsen- bis Ganseigrösse und darüber, war der Mastdarm seitlich und hinten ganz frei präpariert, sodass zum Teil seine äussere Muskellage zu Tage lag, nur das Septum recto-vaginale war intakt geblieben, doch waren seitlich die Cysten bis an die Vagina herangekommen. Hier war die Lostrennung besonders schwierig, doch gelang es schliesslich, die vagina sowohl wie das Rectum unverletzt zu erhalten. Es verblieb am Schluss der über 3 Stunden währenden Operation eine über zwei mannsfaustgrosse Wundhöhle zurück, die mit einem, weisse Gaze enthaltenden Jodoformgazeschleier nach Mikulicz tamponiert

und nur an den Wundecken durch ein paar Hautnähte verkleinert wurde.

An den folgenden Tagen ist die Temperatur meist abends 38,6.

Nach 8 Tagen wird der Tampon gewechselt. Die Wundhöhle ist stark granulierend.

Zwei Monate nach der Operation ist die Höhle nur mehr Walnussgross.

Die Patientin muss auf ihr Verlangen aus der Klinik entlassen werden.

Die exstirpierten Cysten zeigen an ihrer Aussenseite keine Stelle eines Zusammenhangs mit Knochen oder Peritoneum, enthalten in ihrem Innern eine grützenbreiartige Masse; die Wand ist derb und glatt, teils mit kleinen polypösen Anhängen, teils mit trichterförmigen Oeffnungen ausgestattet, die in kleine Nebencysten führten. Schnitte aus der Wand der Cyste zeigen im Mikroskop eine Umhüllung aus einer sehr dicken Lage langfaserigen, kernarmen Bindegewebes. Dasselbe wird durchzogen von ziemlich zahlreichen Gefässen, die sich sämtlich dadurch auszeichnen, dass in ihre Adventitialscheide zahlreiche Rundzellen eingelagert sind.

Nach innen setzt sich das faserige Bindegewebe in einen Papillarkörper fort, der ein mehrschichtiges Plattenepithel trägt, wie man es an der äusseren Haut trifft. Dasselbe besteht aus einer Basalschicht, einem darauffolgenden stratum Malpighii mit sehr schön ausgesprochenen Stachelzellen.

Nach innen platten sich die Plattenepithelien immer mehr ab und gehen allmählich in ein deutliches stratum corneum über. (Vgl. Fig. 1.)

Von Haar- oder Drüsenbildung oder sonstigen Hautanhängen ist nichts wahrzunehmen.

Die kleinen polypösen Anhängsel aus dem Innern der Cyste bestehen aus lockerem, retikulären Bindegewebe, in dem sehr zahlreiche Rundzellen, Lymphocyten, sowie Leukocyten mit fragmentierten Kernen eingelagert sind.

In einzelnen dieser 3 Arten (vgl. Fig. 2) sind sehr zahlreiche, meist dünnwandige Gefässe mit deutlichem Endothelschlauch und aufgelockerter von Rundzellen stark infiltrierter Adventitia.

Vereinzelt finden sich hier kleinere und grössere Hämorrhagien aus Ansammlung ganz frischer, roter Blutkörperchen bestehend, offenbar im Moment der Herausnahme der Geschwulst entstanden.

Fig. 1.

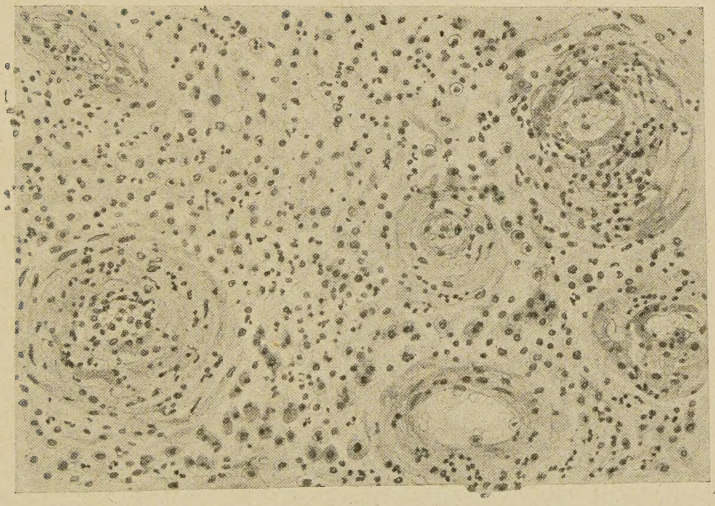

Fig. 2.

Nach dem ganzen Verhalten der Cyste, nach deren Inhalt und tiefem Sitz, vor allem aber nach dem mikroskopischen Befund der Cystenwandung kann als sicher angenommen werden, dass wir eine Dermoidcyste vor uns haben und zwar nach E. v. Bergmanns Einteilung in 1. einfache Dermoide, mit oder ohne Inhalt von Haaren, 2. zusammengesetzte Dermoide, die ausser cutisgleichen Gebilden noch unregelmässige Knorpel und Knochenstücke, Zähne und Zahnalveolen, drüsenähnliche Massen und deren Derivate enthalten, sowie endlich Hirn und Nervensubstanz, eine einfache.

Diese Cyste breitete sich im Umfang von zwei Mannsfäusten zwischen rectum und der Höhlung des Kreuzbeins aus, ohne mit ersterem oder letzterem in unmittelbarer Beziehung zu stehen.

Dass die zweifellos angeborene Missbildung erst so spät zur Beobachtung gelangte, mag seinen Grund darin haben, dass sie sich mehr in die Tiefe erstreckte, andrerseits konnte eine mässige Vorwölbung gerade an der in Betracht kommenden Stelle leicht übersehen werden, umsomehr als derartige Cysten meist keine direkten Beschwerden verursachen.

Wie so häufig, bewirkte auch hier ein Trauma eine entzündliche Reizung mit Vereiterung der Umgebung der Cyste.

Es war mir möglich, unter der grossen Anzahl von Beschreibungen von Sakralgeschwülsten auch eine Reihe von Fällen zu finden, die dem beschriebenen sehr ähneln, die ich zum Vergleiche anführen möchte.

Im Jahre 1879 beschreibt Walzberg folgenden Fall:

„Ein 26jähriges Mädchen, mit einer kleinen Geschwulst zwischen Anus und Spitze des Steissbeines geboren. Der Tumor wuchs allmählich bis vor 5 Jahren: An der bezeichneten Stelle findet sich ein 2 faustgrosser fluktuierender Tumor, etwas mehr nach links gelegen. Die bedeckende Haut ist dunkelbläulich-rot. Nach oben und nach unten zu liegen 2 kleine Tumoren, der obere ist fistulös, der untere ist apfelgross, derb gelappt und bietet das Gefühl eines Lipoms. Vom Rectum aus fühlt man die Geschwulst als rundlichen Vorsprung, doch ist der Darm über derselben verschieblich. Exstirpation der Geschwulst. Die Ausschälung gelingt gut. Als der Tumor bis in die Nähe des Steissbeines gelöst war, fand sich ein neben dem Ende der Wirbelsäule um das Becken gehender gut fingerdicker Fortsatz, dessen Ende nicht zu fühlen war. Es wird deshalb die Geschwulst hier abgeschnitten, wobei sich dieser Fortsatz

als ein rundlicher Schlauch entpuppt, aus dem putride Flüssigkeit abfloss. Das blinde Ende dieses Recessus war nicht zu erreichen. Nach Desinfektion dieser Höhle und Drainierung wird die Wunde verbunden. Die Heilung ging gut von Statten und Patientin wird mit Fistel entlassen.

Der Tumor besteht aus zwei ziemlich scharf getrennten Abschnitten, dem oberen grösseren cystischen und dem unteren, der sich auch in situ schon als solcher charakterisierte, lipomatösen.

Beim Längsdurchschnitt des ganzen Tumors fiel das Messer oben sogleich in einen weiten Sack, aus dem sich eine erhebliche Quantität dickflüssigen, erbsensuppenfarbigen Inhalts ergoss. Auf dem Grunde dieses Hohlraumes fand sich eine fingerdicke Oeffnung, die in einen zweiten, etwas kleineren Sack führte. Die Innenwand des ersteren ist glatt, die des zweiten trägt einige halbmondförmige vorspringende Falten, durch die eine entsprechende Anzahl von Buchten und Taschen gebildet wird. Ausser diesen beiden Höhlen findet sich nun noch eine grosse Menge viel kleinerer Cysten von Kirschen- bis Erbsen- und Stecknadelkopfgrösse, und wo das unbewaffnete Auge nichts mehr findet, zeigt noch das Mikroskop eine grosse Anzahl von solchen kleinen, teils abgeschlossenen, teils, und das in überwiegender Mehrzahl, mit einander communicierenden Bläschen oder Schläuchen. Alle diese Gebilde sind eingebettet in ein hier lockeres, dort derbfaseriges, sehniges Bindegewebe, in das hin und wieder das subkutane Fettgewebe einen Ausläufer einsenkt. Die Wand der grösseren Cyste erscheint derb, elastisch, ihre Dicke nimmt der Grösse der Hohlräume entsprechend ab, lässt sich aber noch an den kleinsten als resistentes, durchscheinendes Häutchen hin und wieder erkennen.

Vom unteren Umfang dieses Cystencomplexes strahlt nach abwärts ein Fächerwerk derben glänzenden Fasergewebes aus, zwischen dessen Abteilungen sich Fettgewebe in zahlreichen Lappen schiebt, so den bereits mehrfach erwähnten lipomartigen Tumor bildend.

Ausserdem fand sich in der Geschwulst an ihrer vorderen, dem Körper zugewandten Fläche noch ein knorpeliges und ein knöchernes Gebilde. Ersteres 3—4 cm lang, glattrundlich, von Rabenfederkieldicke, halbmondförmig geschwungen, liesse sich, ohne für seinen anatomischen Charakter ein Präjudiz fällen zu wollen, am ehesten mit einem Zungenbein oder einem Wirbelbogen vergleichen. An seinem beiderseits abgerundetem Körper trägt er zwei kurze Fort-

sätze, ganz ähnlich wie das Zungenbein seine kleinen Hörner. Das knöcherne Gebilde ist herzförmig, abgeplattet, uneben, auf dem Durchschnitt spongiös, von einer periostalen Membran umschlossen.

Zur histologischen Untersuchung eignen sich besonders die Teile der Geschwulst, die, von vielen kleinen Cysten durchsetzt, im Zwischenraum der grösseren liegen.

Es scheiden sich auf den ersten Blick zwei Gruppen von Cysten: die Innenwand der einen ist mit hohen, schlanken, wenig granulierten Cylinderzellen austapeziert, deren kleiner, runder Kern am Fuss der Zellen liegt, die der anderen trägt eine Schicht ganz niederer kubischer stark granulierter Zellen, mit länglichrundem grossem Kern. Beide Epithelarten sind nicht geschichtet. Stellenweise sieht man Querschnitte von Darmdrüsen, die mit beträchtlichem Cylinderepithel besetzt sind. Eine Cyste zeigt eine platte, mit regelmässigem Cylinderepithel ausgekleidete Strecke, daneben Papillen mit Cylinderepithel besetzt, während eine andere Strecke derselben Cyste geschichtetes Plattenepithel aufweist; an anderen Stellen finden sich zottige paxiläre Einstülpungen in die Cyste. Die Wand der Cyste besteht aus faserigem straffem Bindegewebe mit einer nicht unbeträchtlichen Menge elastischer Fasern und ist die das Epithel begrenzende Schicht ausserordentlich kernreich, stark rundzellig infiltriert. Weiter finden sich, nicht konstant, aber in der Wand einzelner Cysten sehr reichlich vertreten, Bündel organischer Muskelfasern, in zirkulärer Richtung verlaufend. Die Innenwand ist reich an Vorsprüngen und Vertiefungen und stehen diese Buchten mit der Cyste oft nur durch einen so engen Hals in Connex, dass es den Anschein hat, als schnüre sich hier eine junge Cyste ab.

Wo die eigentliche Wand, der Balg aufhört, wird die Verbindung zwischen den verschiedenen Cysten durch sehr lockeres Bindegewebe hergestellt.

Gefässe sind in recht beträchtlicher Anzahl vorhanden, die Venen meist stark erweitert. Grössere Nervenstämme habe ich nicht gefunden.

Der Cysteninhalt besteht zum überwiegenden Teil aus Fetttropfen, mit wenigen Epithelien gemischt.“

Zwei weitere Fälle teilt E. v. Bergmann mit:

„Es handelt sich um einen schwächlichen, blassen Knaben, der über dem unteren Abschnitte des Kreuzbeins einen nach links sich in die Glutalgegend hinabziehenden Abszess trug, eine grosse,

schwappende, sehr empfindliche, von blauroter Haut überzogene Geschwulst.

Während des Transportes aus dem Untersuchungszimmer in den Operationssaal brach der Eiter durch, ein dicker, rahmartiger Eiter; trotz Erweiterung der Durchbruchstelle vergrösserte sich die Schwellung und dehnte sich die Phlegmone noch weiter aus, während der Knabe hoch fieberte. Es wurden nun eine Reihe von Gegenöffnungen angebracht, bis die Entzündung nachliess. Nach mehrwöchentlicher Besserung folgte wieder eine rasch zunehmende Schwellung. Die Untersuchung durch den Mastdarm entdeckt jetzt eine hühnereigrosse, harte Geschwulst vor dem Kreuzbein.

Druck auf dieselbe mehrte den Eiterausfluss aus den noch offenen Incisionswunden. Deswegen machte ich am 2. Februar einen grossen Längsschnitt von der Mitte des Kreuzbeins, in der Crena ani bis an den Mastdarm und drang in die Tiefe gegen das Steissbein vor. Kaum war dasselbe erreicht, so zeigte sich in der Tiefe der Wunde ein stattliches Bündel Haare. Ich zog dasselbe an und exstirpierte nach Abkneifen des Steissbeins die Reste einer offenbar vereiterten Cyste, an deren Innenfläche die behaarte Stelle durch ihre Hautähnlichkeit sich scharf markierte. Die Auslösung war nicht leicht, da die Geschwulst fest dem Mastdarm adhärierte und mit Pincette und Skalpell von ihm abpräpariert werden musste.

Ein zweiter, in der Klinik operierter Fall, betraf eine 51 Jahre alte Frau. Erst vor 3 Jahren bemerkte sie in der Analgegend eine Geschwulst, die schmerzlos wuchs, doch beim Sitzen Unbequemlichkeiten verursachte. Ein Arzt machte einen Einschnitt und entleerte einen dicken Brei. Es wurde eine phlegmonöse Entzündung hinten und seitlich vom After gefunden und inmitten des teigigen, unter geröteter Haut daliegenden Infiltrats eine Fistelöffnung, die 14 cm hoch eine Sonde in der Richtung der Kreuzbeinexkavation eindringen liess. Der ins rectum geführte Finger fühlte den Sondenknopf, doch war eine Kommunikation mit dem Darm nicht nachzuweisen. Rechts am After, vorbei dem Seitenrande des Steissbeins wurde ein Schnitt geführt, der eine glattwandige, zum Teil mit Eiter, zum Teil mit bröckligen atheromatösen Massen erfüllte Cyste blosslegte. Die Cyste hatte wohl Faustgrösse, verengte sich nach oben und liess hier die Sonde in eine zweite, bis ans promontorium reichende Höhle gelangen. Nun wurde die Exstirpation beider Cysten versucht und wenn auch mit Schwierigkeiten

und einigen Rissen in ihren Wandungen durchgeführt. Besonders mühsam war das Abpräparieren vom Mastdarme, der innig der vorderen Cystenwand adhärierte. Mit der Innenfläche des os sacrum hing die Geschwulst weniger fest zusammen. Nach Entfernung der sanduhrförmig in ihrer Mitte eingeschnürten Cyste präsentierte sich eine mächtige noch etwas über das Promontorium hinausreichende Höhle: die Heilung der Wunde vollendete sich erst in der 7ten Woche. Die Innenfläche der auffallend dicken Cystenwände war glatt ohne Vorsprünge. An einer der Haut ähnlichen Partie derselben konnte ein starkentwickeltes gleichmässig hohes Papillarstratum, eine mächtige Lage grosser epithelialer Zellen genau wie im rete Malpighii und eine verhornte Schicht auf ihr nachgewiesen werden. Haare wurden nicht, Talgdrüsen nur vereinzelnt gesehen."

Ausserdem zitiert E. v. Bergmann Beschreibungen ähnlicher Fälle von Deahna, Birkett, Hofmokl, Macnamara, Shattock, Port, Krönlein, Skorczewski.

Ein von Middeldopf 1885 mitgeteilter Fall einer zwischen rectum und os sacrum gelegenen Geschwulst, die aber mit Schleimhaut ausgekleidet war und eine Darmschlinge enthielt, gehört wohl nicht hieher.

In demselben Jahre veröffentlicht Rudolf Trzebicky zwei weitere Fälle von retroanalen Dermoidcysten:

Bei einer sonst gesunden 35jährigen Frau befindet sich in der linken Gesässgegend etwas nach aussen von der Mittellinie eine über kindskopfgrosse Geschwulst, welche aus zwei durch eine seichte Querfurche geschiedenen Teilen besteht. Der obere Tumor von der Grösse einer Orange ist prall gefüllt und erhebt sich verhältnismässig wenig über das Niveau der Umgebung, während der untere, mehr ovale, annähernd kindskopfgrosse Tumor nach unten bis über die Gesässfalte herabhängt. Die Haut über der Geschwulst vollständig normal und verschiebbar; unter derselben ist deutlich ein die Geschwulst begrenzender Balg zu fühlen. Die Geschwulst selbst fluktuiert deutlich; hiebei hat es den Anschein, als ob beide Teile derselben frei miteinander kommunizierten. Die Geschwulst wird bedeutend grösser, wenn die Patientin zum Stuhle drängt. Bei der Untersuchung durch die Scheide findet man die Gebärmutter stark nach rechts verschoben, während die linke Hälfte des Scheidengewölbes durch eine weiche, elastische Geschwulst nach unten zu disloziert ist. Bei der Untersuchung durch den Mastdarm fühlt

man eine weiche, mit dem äusseren Tumor in Zusammenhang stehende Geschwulst, welche fast die ganze linke Hälfte des kleinen Beckens ausfüllt. Die Funktionen der Blase und des Mastdarmes sind normal.

Nachdem eine Incision keinen Erfolg herbeigeführt, wurde zur Exstirpation des ganzen Balges beider Cysten geschritten. Es wurde zunächst die grössere Cyste mittelst zweier halbelliptischer Schnitte blossgelegt und schrittweise lospräpariert, was bedeutende Schwierigkeiten machte, da die sehr morsche Wand jeden Augenblick einriss. Hiebei zeigte es sich, dass diese Cyste einen langhalsigen Fortsatz in das kleine Becken unter das Kreuzbein sandte. Hier lag ein zweiter, mit dem eben erwähnten Fortsatze frei kommunizierender Abschnitt dieser grösseren Cyste, zwischen Kreuzbeinhöhlung und Mastdarm eingebettet und durch lockeres Bindegewebe mit diesen Teilen verwachsen. Bei der Präparation derselben wurde die zweite, kleinere, etwas mehr nach aussen und oben gelegene von der ersten vollkommen gesonderte Cyste blossgelegt. Behufs Ausschälung derselben musste der Hautschnitt nach oben verlängert werden. Diese Cyste lag im Becken zwischen Mastdarm und ligamentum tuberososacrum; die Bündel des musculus levator ani waren durch die Cysten teils ganz verdrängt, teils mit deren Wandungen innig verwachsen. Nach Entfernung beider Cysten entstand im Becken eine über 2 faustgrosse Höhle. Im Grunde derselben lag der Mastdarm, dessen Wandungen auf mehr als $^3/_4$ des Umfanges entblösst waren. Die exstirpierten Cysten hatten zahlreiche 2—6 cm lange, für einen Finger durchgängige Ausbuchtungen, welche mit der eigentlichen Höhle kommunizierten und sich überall dort entwickelt zu haben schienen, wo ein lockeres Gewebe dem Wachstume der Cyste kein besonderes Hindernis entgegenstellte. Die Dicke des Balges betrug 1—3 mm. Die Innenfläche der Cyste war vollständig glatt und glänzend. Mittelst Mikroskop unterschied man deutlich 2 Schichten, eine bindegewebige und eine epitheliale Die äussere, 2—3 mal dickere bestand aus mit der Oberfläche parallel laufenden Bindegewebsfasern; hie und da fanden sich auch zerstreute Rundzellen oder spindelförmige Bindegewebskörperchen vor. An Nerven und Gefässen war diese Schichte sehr arm. In der epithelialen Schicht sah man 3 verschiedene Zellenreihen: am meisten nach innen zu war eine 6—8 fache Schichte platter, länglicher, verhornter Zellen. Darunter lag eine dicke Schicht, bestehend aus grossen, polygonalen grosskernigen Zellen. An der Grenze zwischen der Epithel und Binde-

gewebeschichte lag eine Reihe dichtgedrängter kleiner Zellen, deren Kern weniger deutlich sichtbar war. Die Grenze zwischen beiden Hauptschichten war scharf, wenn auch nicht ganz gerade, sondern leicht wellenförmig gekrümmt. Eigentlich typische Papillen waren nirgends vorhanden. Dagegen drangen von der mittleren Epithelialschichte bis tief in das Bindegewebestratum zahlreiche Zapfen, welche aus grossen polygonalen, grosskernigen Zellen bestanden.

Diese grösstenteils in etwas schiefer Richtung verlaufenden Zapfen besassen keine eigenen Wandungen; ihre Begrenzung bildeten ausschliesslich kleine, dichtgedrängte Zellen, wie sie auch die Grenze zwischen dem Epithel und dem Bindegewebe an anderen Stellen kennzeichneten.

Die mikroskopische Untersuchung des Balges lieferte also ein ähnliches Bild, wie wir es an Durchschnitten der Haut eines menschlichen Embryo in den ersten Monaten kennen. Eigentliche Papillen waren hier ebenso wenig wie in den Wandungen der meisten Dermoidcysten nachzuweisen.

Was die in das Bindegewebe eindringenden Epithelialzapfen anbelangt, so erinnern sie vollständig an die erste Entwicklung der Haare gegen Ende des dritten Monats, wie sie von Valentin und anderen beschrieben wurde.

Der zweite Fall ist folgender:

J. M. 22 Jahre, wurde in das Warschauer Hospital aufgenommen wegen einer Geschwulst in der rechten Gesässgegend. Patient bemerkte dieselbe schon in seiner Kindheit als kleinen Knoten; erst seit 5 Jahren begann sie zu wachsen und den Patienten beim Sitzen und Liegen zu hindern. Gegenwärtig findet man bei dem sonst gesunden und gut gebauten Individuum in der rechten Gesässgegend eine diese Region vollständig einnehmende ovale, mannskopfgrosse Geschwulst, die Haut darüber gerötet und verdünnt, mit der Geschwulst selbst verwachsen. Der Tumor fluktuiert, jedoch nicht sehr deutlich.

Die Exstirpation der Cyste war einfach. Die Cyste lag unter der Haut und war nur mit den Muskeln etwas fester verwachsen.

Der Balg der Cyste ist $1^1/_2$—2 mm dick. Die äussere glatte Oberfläche derselben ist überall von dem anliegenden lockeren Bindegewebe genau abgegrenzt. Die dem Innern zugekehrte Fläche ist fast glatt und mit einem mehrschichtigen Plattenepithel bedeckt. Die Zellen der tiefsten Schichten dieses Stratums sind zum Teil

klein und polygonal, zum Teil kurz, zylindrisch, mit deutlichem Kerne und fein granuliertem Protoplasma versehen. Die der Oberfläche näher gelegenen nehmen eine mehr linsenförmige Gestalt an, bis endlich die am oberflächlichsten gelegenen vollständig verhornte Epidermoidalzellen darstellen. Die Hauptmasse des Balges besteht aus fibrillärem, zellenarmen Bindegewebe. Den Inhalt der Cyste bilden abgeschuppte, verhornte oder verfettete Epithelzellen vermischt mit degenerierten Blutkörperchen.

Nasse beschreibt 1893 ausser zwei Fällen von einfachen Dermoidcysten in der Gegend zwischen rectum und os sacrum bei einem 10 jährigen Knaben und einem 22 jährigen Fräulein einen Fall bei einem 13 jährigen Mädchen, wobei sich, in Fett-Bindegewebe eingeschlossen, alle möglichen Gewebe neben zahlreichen Dermoidcysten mit Haaren fanden, dünnwandige Cysten mit serösem Inhalt, schleimhaltige Cysten, welche anscheinend mit Schleimhaut ausgekleidet waren und Darmabschnitte, die ebenfalls mit Schleim erfüllt waren. Dazwischen lagen festere fibröse Partien, glatte Muskulatur, Knorpel und grosse Knochenstücke.

Zwei weitere Fälle sind von O. Hildebrand sehr eingehend dargelegt:

M. D. 8 jähriges Mädchen. Gesundes wohlgenährtes Kind. In der Kerbe zwischen beiden Hinterbacken eine etwa orangengrosse Geschwulst, welche in der Höhe zwischen Steiss und Kreuzbein beginnt und fast bis an den hinteren Analrand reicht. Die Geschwulst ist angeboren und soll in ihrer Grösse wechselnd sein. Im Anschluss an Typhus eine Entzündung des Tumors, die zur Fistelbildung führte. Aus der Fistel soll dickflüssiges, weisses Sekret ausfliessen. Die Haut über der Geschwulst sieht stellenweise narbig verändert aus und trägt einige Haarbüschel. Die Konsistenz der Geschwulst ist im ganzen weich, doch an verschiedenen Stellen verschieden. Mit dem Kreuzbein und Steissbein scheint sie nicht in Zusammenhang zu stehen. Auch mit der Vorderfläche des Kreuzbeines scheint sie nichts zu thun zu haben. Keine Lähmungserscheinungen.

8. März 1890. In Narkose Exstirpation der Geschwulst. Die Geschwulst erweist sich als ein dicker, lederartiger Sack mit einigen Cysten, die teils dicken, weissen, flüssigen, teils schmierigen Inhalt besitzen. An die äussere Geschwulst, die bis auf das Kreuz und Steissbein reicht, schliessen sich dünnwandige Cysten mit dickflüssigem Inhalt an, welche auf der Innenfläcke vom Steissbein sich

befinden und tief ins Becken hineinragen. Exstirpation des Steissbeins, 2 kleine Cysten werden noch entfernt, die grösste etwa faustgrosse muss zurückgelassen werden. Man sieht in der Höhle derselben das rectum, welches von der vorderen Sackwand bedeckt ist. Der Sack wird mit Chlorzink geätzt und mit Jodoformgaze ausgestopft. Naht der Hautwunde.

12. April. Wunde bis auf eine Fistel geschlossen, die in einen grösseren Hohlraum führt. Aus der Fistel entleert sich gallertiges Sekret.

26. April. Entlassen. Es besteht noch ein etwa haselnussgrosser Hohlraum.

Der Tumor besteht aus einer Anzahl kleinerer und grösserer (bis gänseeigrosser) Cysten, die in Fettgewebe eingebettet sind, das durch derbes teils narbiges Bindegewebe in einzelne Territorien eingeteilt ist. Die nach aussen zu gelegenen Cysten haben einen atherombreiartigen Inhalt, während die nach dem rectum zu gelegenen grauen, gallertigen Inhalt haben ähnlich dem von Ovarialcysten. Die Wand der äusseren Cysten sieht sehr wie etwas erweichte Haut aus, die der inneren weniger, man glaubt auf der ersteren auch Haare zu sehen. Ungefähr in der Mitte der Geschwulst finden sich 3 kleine Knorpelstücke in das Fettgewebe eingesprengt von dem Aussehen hyalinen Knorpels.

Bei der mikroskopischen Untersuchung der Cystenwand stellt sich Folgendes heraus: Die Wand jener äusseren Cysten besteht aus einem mehrschichtigen Plattenepithel, dessen oberste Schicht stellenweise verhornt ist und das nach dem Bild der äusseren Haut zwischen Papillen sich in die Tiefe senkt. Hier finden sich viele Haare vollständig ausgebildet, stellenweise auch epitheliale Einsenkungen tief hinunter und verzweigt wie Talgdrüsen. Daneben stösst man auf Schweissdrüsen, ferner auf grosse ektatische Schleimdrüsen. Unter der epithelialen Schicht liegt Bindegewebe, das ziemlich derb und reich an glatten Muskelfasern ist. Ausserdem finden sich hier viele Blutgefässe mit dicken Wandungen, recht gewucherten Endothelien, andrerseits auch zarte Capillaren. Die Wand jener inneren Cysten mit gallertigem Inhalt besteht ebenfalls aus einer ziemlich dicken Schicht von Plattenepithelien; an das letztere stösst stellenweise ganz direkt Cylinderepithel vom Charakter des Darmepithels an. In dem Bindegewebe unter dieser Epithelschicht findet man vielfach Quer- und Längsschnitte von Darmschleimdrüsen mit gla-

sigen hellen Zylinderzellen. Einzelne derselben sieht man auf der inneren Oberfläche der Cyste münden. An einer Stelle ist das Bindegewebe stark rundzellig infiltriert und hier sieht man oft ein Fibrinfasernetz mit einer Menge eingestreuter Lymphzellen auflagern.

Die Knorpelstückchen haben bei der mikroskopischen Untersuchung durchaus das Aussehen von hyalinem Knorpel.

L. H. 6 Monate Mädchen.

Das Kind ist mit einer Geschwulst am Steiss geboren. Dieselbe soll nicht erheblich gewachsen sein. Zweimal vom Arzte inzidiert, floss eine klare gelbliche Flüssigkeit ab. Die Gesässgegend setzt sich in eine über kindskopfgrosse Geschwulst fort. Die letztere ist von gleichmässiger Oberfläche, prall elastisch fluktuierend und füllt sich bei forcierter Exspiration stärker. Auf der Kuppe der Geschwulst ist die Haut dünner und von vielen dilatierten Gefässen durchsetzt. Sie beginnt unten dicht über der Analöffnung und reicht oben mit ihrer Basis bis in die Kreuzbeingegend, seitlich geht sie ohne deutliche Grenze in die Glutäalgegend über. Die Rektaluntersuchung konstatierte eine Fortsetzung der Geschwulst ins Becken linkerseits vom Rektum bis nach oben über die Steissbeingegend hinaus. Durch Kompression lässt sich die Geschwulst nicht verkleinern.

Stumpfe Enukleation der Geschwulst. An die grosse, etwa kindskopfgrosse Geschwulst setzt sich eine kleinere mit der ersten nicht kommunizierende an, welche in das Becken hineinragt, hier vom Peritoneum bekleidet ist, das sich sehr leicht zurückstreifen lässt. Beide Geschwülste sitzen der Steissbeinstütze fest auf. Das Steissbein ist nach aussen abgebogen.

Die grosse Cyste misst im sagittalen Durchmesser 13—14 cm, im Höhendurchmesser 13—14 cm, im frontalen 9—10 cm. Die kleinere hat die Gestalt einer grossen Birne. Die Wandungen sind bis $^1/_2$ cm dick, die innerste Schicht bildet eine glatte, leicht zu isolierende Haut; derselben sitzen stellenweise multiple kleinere Cysten und solide Tumoren mit ganz hleinen Cystchen auf. Die Knollen machen einen drüsigen Eindruck. Ausserdem findet sich noch eine Anzahl Cysten. In einer derselben, die etwa apfelgross ist, sind mehrere etwa walnussgrosse Einstülpungen zu sehen, deren Aussenfläche durch feine Fäden mit der Innenwand der Cyste verklebt ist. Diese Einstülpungen haben eine glatte Oberfläche, sehen auf dem Durchschnitt sehr bröcklig, krümlig, zart aus. Nicht weit

davon findet sich eine Partie, die aus einer Reihe kleinerer Cysten mit gallertigem Inhalt besteht. Und wiederum nicht weit davon stösst man innerhalb einer Cyste auf Wucherungen, die in die Cyste hinein stattgefunden haben. In einer dieser kleineren Cysten ragen zwei rundliche, erbsengrosse, knopfartige Vorsprünge in das Innere hervor.

An der Innenwand der Cysten fand man Cylinderepithelien mit basalem Kern und glasigem, glänzenden Leib, die an Darmepithelien erinnern, Drüsenhäufchen, flimmerndes Cylinderepithel, kubisches Epithel, auch Plattenepithel, welch letzteres mehrfach geschichtet und in der obersten Schicht verhornt war.

In jüngster Zeit hat Arthur Kutz noch einen Fall von der Münchener chirurgischen Universitätsklinik beschrieben, wo eine 53jährige Frau von einem ca. zwei mannsfaustgrossen Tumor in der Kreuzbeingegend befreit wurde, der sich als Dermoidcyste charakterisierte.

Ausserdem erwähnt der Verfasser ähnliche Fälle, die von Schneider (Rhein. Jahrbücher für Med. und Chir. Elberfeld 1822), Broca, Lannelonque, Gangolphe (Lyon med. 1889) beschrieben.

War es mir bisher darum zu thun, einen Ueberblick über die mir zugänglichen Beschreibungen von retroanalen Dermoidcysten mit besonderer Berücksichtigung der anatomischen Verhältnisse zu bieten, so möchte ich jetzt noch auf die Entstehung dieser Cysten eingehen.

Aus der grossen Aehnlichkeit der angeführten Fälle unter sich geht deutlich hervor, dass die Gegend zwischen Rektum und Kreuzbein zu den typischen Lokalisationen für Dermoidcysten zu rechnen ist.

So mannigfaltig die anderen Sakralgeschwülste und die Erklärung ihrer Entstehung ist, so einfach erklärt man sich heute die Bildung dieser Dermoide.

Trzebicky schreibt hierüber:

«Bekanntlich verdanken die Dermoide ihr Entstehen einer Abschnürung von Elementen des äusseren Keimblattes im Augenblicke der Schliessung der verschiedenen Leibeshöhlen oder viel öfter noch einer atypischen Einstülpung des äusseren Keimblattes an Stellen, wo auch eine physiologische, die Bildung einzelner Organe bezweckende Einstülpung stattfindet.

Auf Grund dieser heutzutage allgemein angenommenen Anschauung ist die Entstehung von Dermoiden in der Aftergegend sehr leicht zu erklären. Wir wissen, dass die Entwicklung des untersten Teiles des Mastdarmes in der Art vor sich geht, dass sich das äussere Keimblatt blindsackförmig einstülpt und erst, nachdem es an den ebenfalls blind endigenden Enddarm gestossen, entsteht eine freie Kommunikation zwischen Darm und Körperoberfläche. Bei diesem Vorgange kann es nun ebenfalls sehr leicht geschehen, dass einzelne Epithelzellen in atypischer Weise abgeschlossen werden.»

Auch spricht wohl noch der Umstand für die Richtigkeit dieser Annahme, dass in dem angeführten Falle Trzebickys der Balg genau an den Bau der Haut eines dreimonatlichen Embryo erinnerte.

Nachtrag.

Nach Abschluss vorliegender Arbeit erschien das zusammenfassende Referat von Dr. Max Borst (vgl. Literatur-Verzeichnis) über angeborene Geschwülste der Sakralregion, in welchem auch die Frage der Dermoide eingehend besprochen wird und auf das ich hiermit verweise.

Herrn Professor Dr. v. Hacker, Innsbruck, spreche ich für Ueberlassung des Falles, Herrn Professor Dr. Bollinger, München für die Uebernahme des Referates, Herrn Dr. Lotheissen, Innsbruck und Herrn Dr. Dürk, München für ihre Unterstützuug bei der Arbeit meinen Dank aus.

Literatur.

Dr. Walzberg: Deutsche Zeitschrift für Chirurgie Bd. 18.
Dr. E. v. Bergmann: Berliner klin. Wochenschrift 1884.
Dr. Middeldorf: Virchow's Archiv 101.
Dr. Trzebicky: Wiener med. Wochenschrift 1885.
Dr. Jastreboff: Virchow's Archiv 99.
Dr. Chiari: Zeitschrift für Heilkunde XII. Band 1891.
Dr. Nasse: Archiv für klinische Chirurgie 45 Band 1893.
Dr. Hildebrand: Archiv für klinische Chirurgie 49 Band 1895.
Arthur Kutz: Dissertation München 1895.
Dr. F. H. Mackoe: Transactions of the New-York Surgical Society 1895.
Zeller Max: Ein Fall von congenitalem Adeno-Cysto (chondro-) Sarkom der Sacrococcygealgegend. Inaug.-Diss. München 1892.
Kamel Carl: Ueber angeborene Sacraltumoren. Inaug.-Diss. 1895.
Borst Max Dr.: Die angeborenen Geschwülste der Sacralregion. Zentralblatt für allg. Pathologie und pathologische Anatomie. B. IX. N. 11/12. 1898.

DRUCK VON
KNORR & HIRTH, MÜNCHEN.